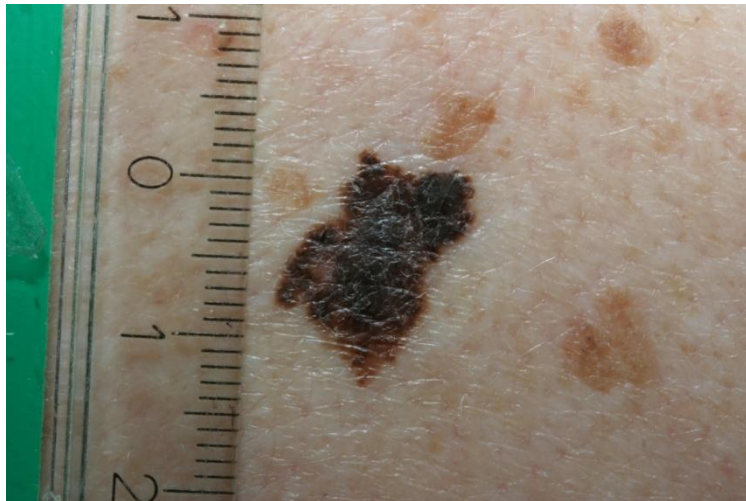
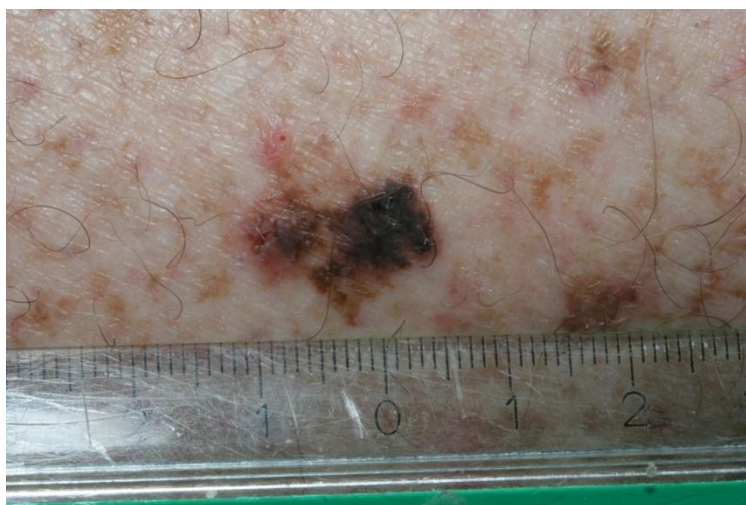


Eksempler på "føflekker", som ikke er føflekker, men malignt melanom (ondartet vekst av pigmentceller).

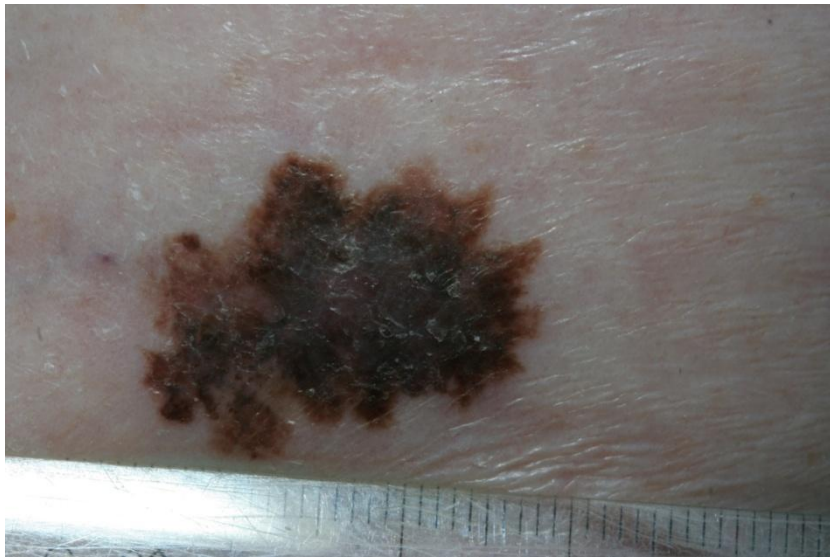
---



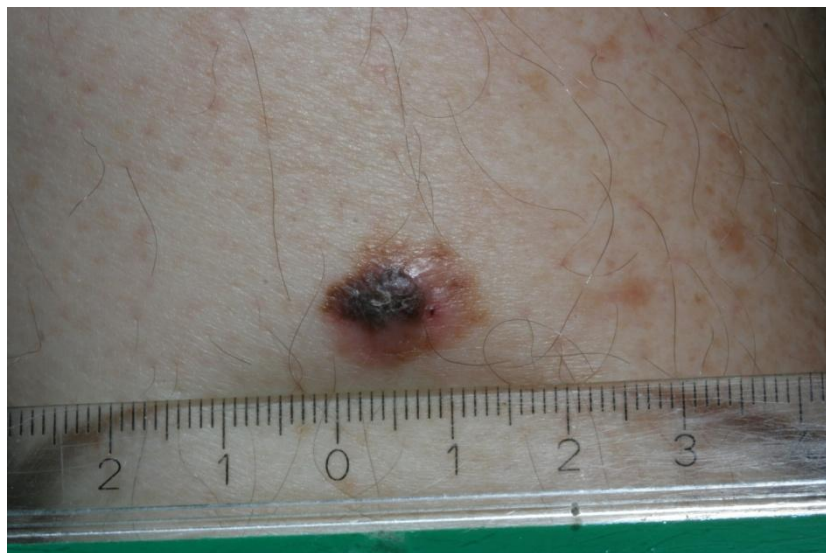Større enn 4 mm, sort, uregelmessig form,



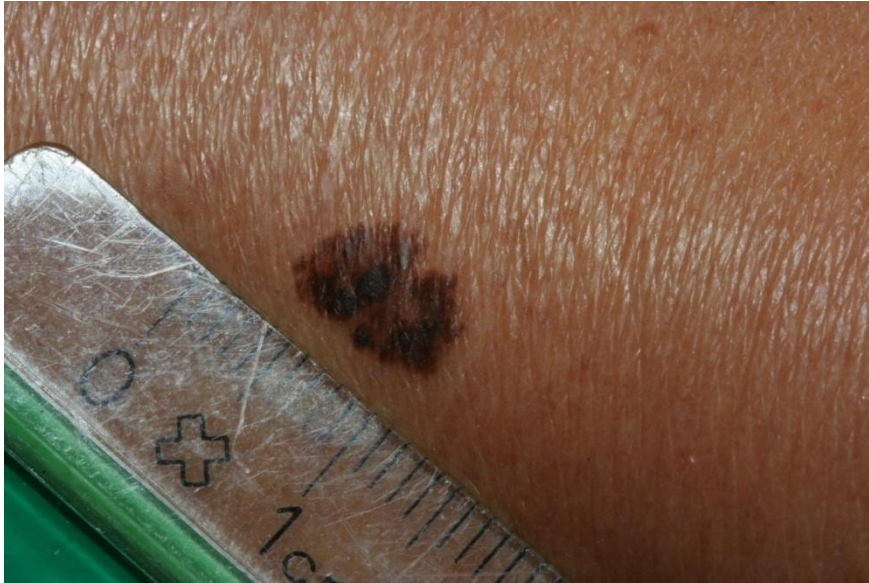Større enn 4 mm, sort, uregelmessig form,



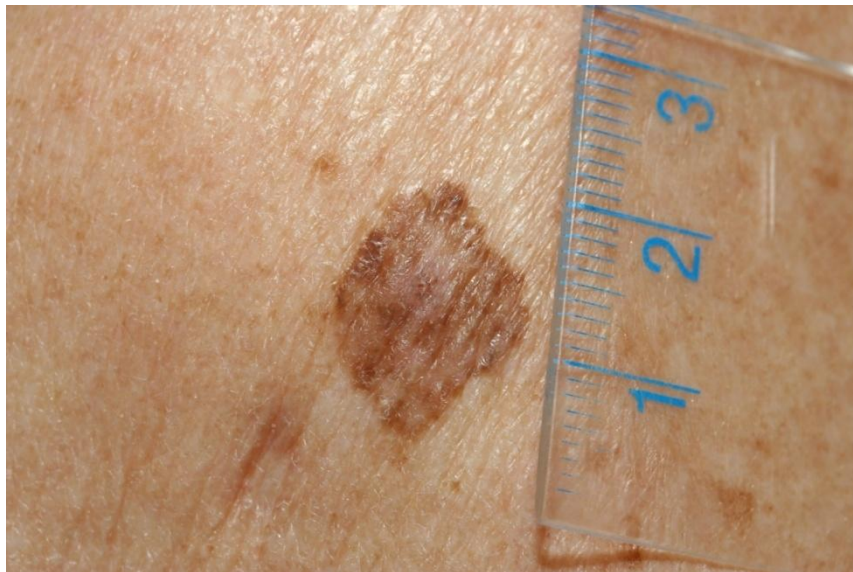
Større enn 4 mm, sort, uregelmessig form,



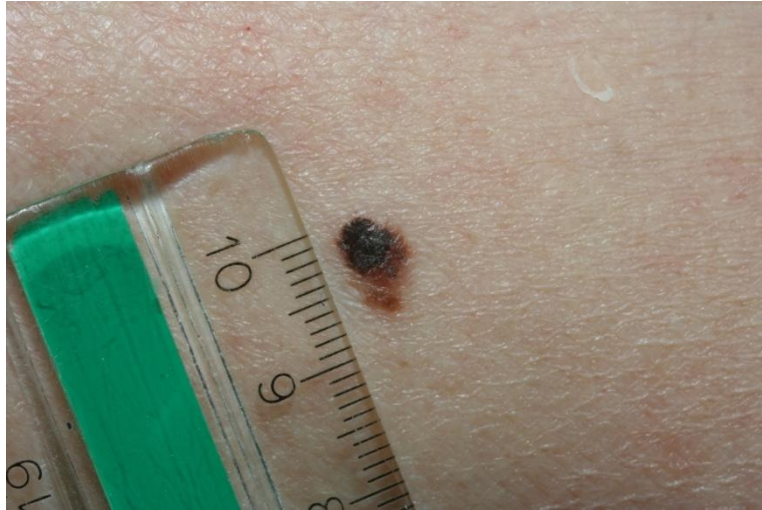Større enn 4 mm, sort, uregelmessig form,



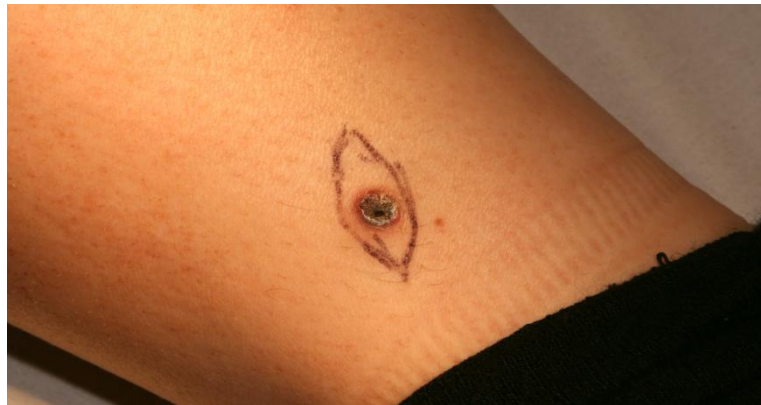Større enn 4 mm, sort, uregelmessig form,



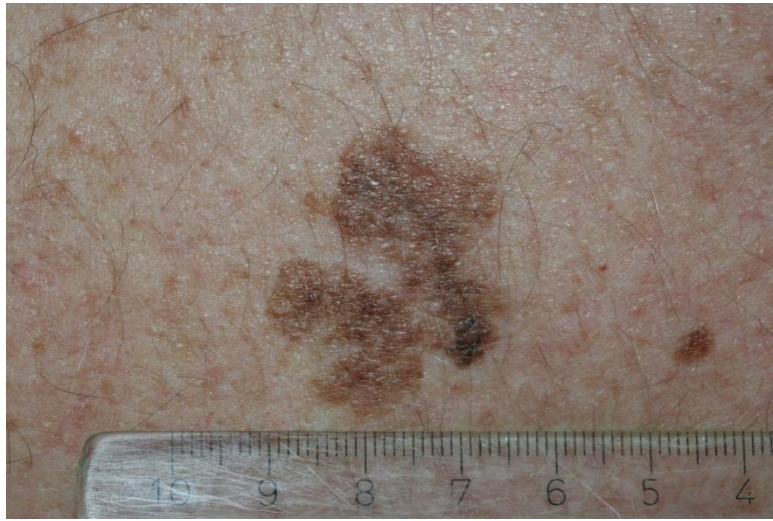
Større enn 4 mm, noe sort, uregelmessig form,



Større enn 4 mm, sort, uregelmessig form,



Større enn 4 mm, sort, uregelmessig form,



Større enn 4 mm, sort, uregelmessig form,

(alle bildene er gjengitt med pasientenes tillatelse)